Planificación preoperatoria de Reemplazo total de cadera

HOSPITAL REGIONAL DR. RAMÓN CARRILLO

RESIDENCIA DE TRAUMATOLOGIA Y ORTOPEDIA.

R2 - GUZMAN ESTEBAN FACUNDO N.

JORNADA INTER-RESIDENCIAS.

Estadística Hospital Regional Dr Ramón Carillo 2020-2025 sobre RTC

2025: Registra a la fecha 18 remplazo totales de cadera. 2.8% del total de las cirugías(588) a la fecha.

2024: Registra 18 remplazo totales de cadera. 3,1% del total de las cirugías(566).

2022-2023: Registro 7 reemplazo totales de cadera. 0.6% del total de las cirugías (1079).

2020-2021: Registro 5 reemplazo totales de cadera. 0.4% del total de las cirugías (1044).

INTRODUCCIÓN

- Por qué Planificar
  - Complejidad
  - Tipo de implante
  - Tiempo quirúrgico

- Para qué planificar
  - Reducción de errores
  - Predecir tamaño de los componentes
  - Simetría

CÓMO LLEVAR A CABO LA PLANIFICACIÓN

1. Identificación del paciente
2. Correcta técnica radiográfica
3. Planeamiento del componente acetabular
4. Indentificar centro de rotación de cabeza femoral
5. Restauración de Offset fisiológico
6. Evaluar discrepancias en longitud de miembros para restaurar simetría
7. Componente femoral

Identificación del Paciente

- Motivo de consulta, tiempo de evolución. Tx previos.
- Comorbilidades
- Examen físico:
  - IMC
  - Nivel de actividad,
  - bipedestación (dismetría)
  - estado del sistema musculoesquelético

Planificación de la artroplastia total de cadera - PMC

Correcta técnica radiográfica

Imagenología:

- Radiografía AP de ambas caderas
- 1 metro de distancia
- Foco en el pubis
- Rotación interna 15°

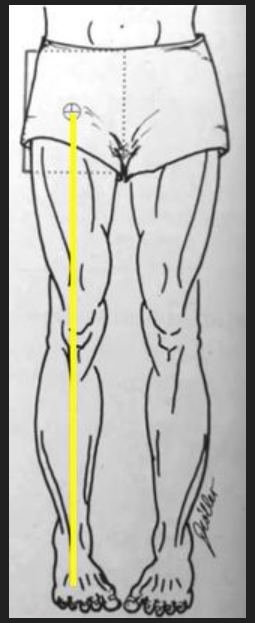

Clasificación de Artrosis

Tabla 2. Escala radiológica de artrosis y Clasificación de Tönnis	
Escala de Kellgren/ Lawrence	**Clasificación de Tönnis**
0 - No: ausencia de osteofitos, estrechamiento o quistes.	0 - Ausencia signos artrosis
1 - Dudosa: osteofitos sólo.	1 - aumento esclerosis subcondral, leve estrechamiento de interlinea
2 - Mínima: osteofitos pequeños, estrecha- miento de la interlínea moderado puede haber quistes y esclerosis.	2 - pequeños quistes subcondrales estrechamiento interlinea moderado y moderada perdida esfericidad cabeza
3 - Moderada: osteofitos moderados y estrechamiento de la interlínea.	3 - grandes quistes subcondrales, severo estrechamiento de interlinea, gran pérdida de esfericidad de cabeza o presencia de necrosis femoral
4 - Severa: osteofitos grandes y desaparición de la interlínea.	

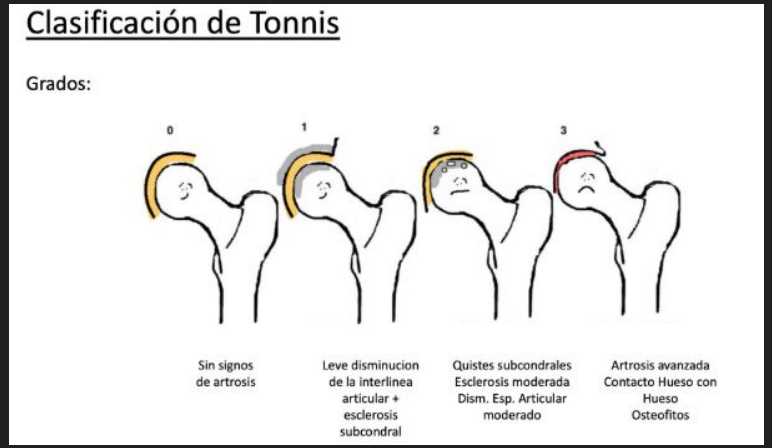

CAPÍTULO 77 - ARTROSIS DE CADERA

Autores: Ricardo Alberto Ostilla de Stefano, Carlos Jaramillo Thomas
Coordinadora: Nerea Martín Larrañaga
Hospital Universitario de Cruces (Bizkaia)

Planeamiento del componente acetabular

Planeamiento del componente acetabular

- Imagen en Lágrima

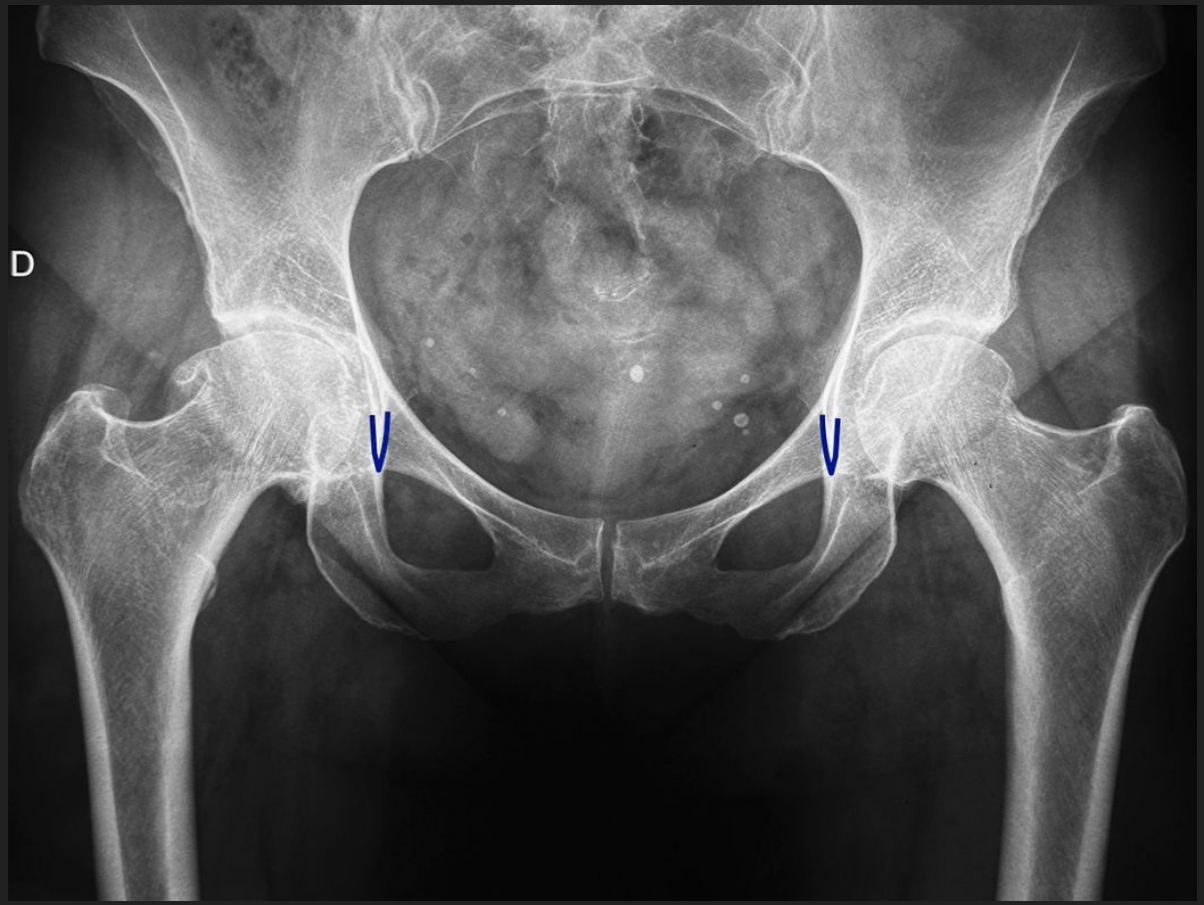

Planeamiento del componente acetabular

- Imagen en Lágrima
- Eje vertical y horizontal

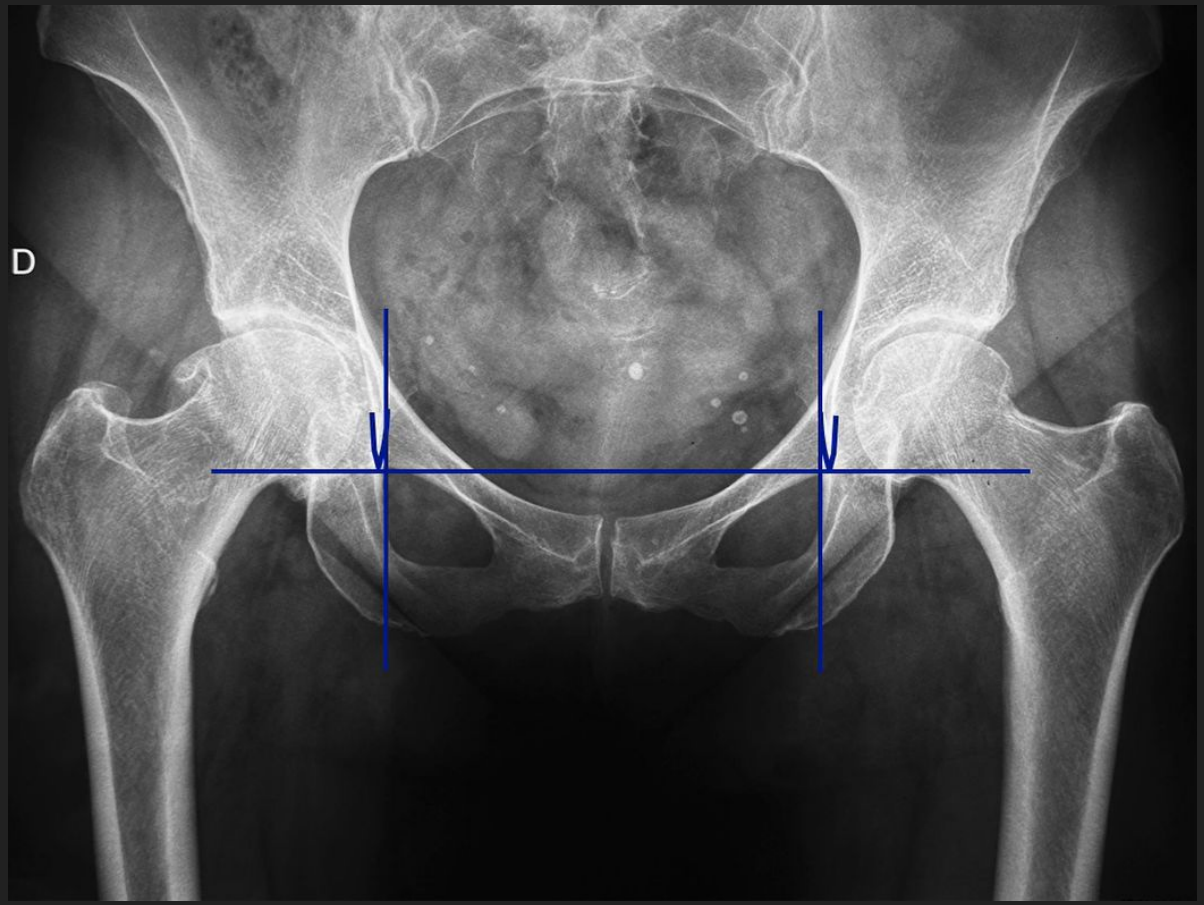

Planeamiento del componente acetabular

- Imagen en Lágrima
- Eje vertical y horizontal
- Línea IlioIsquiática de kohler

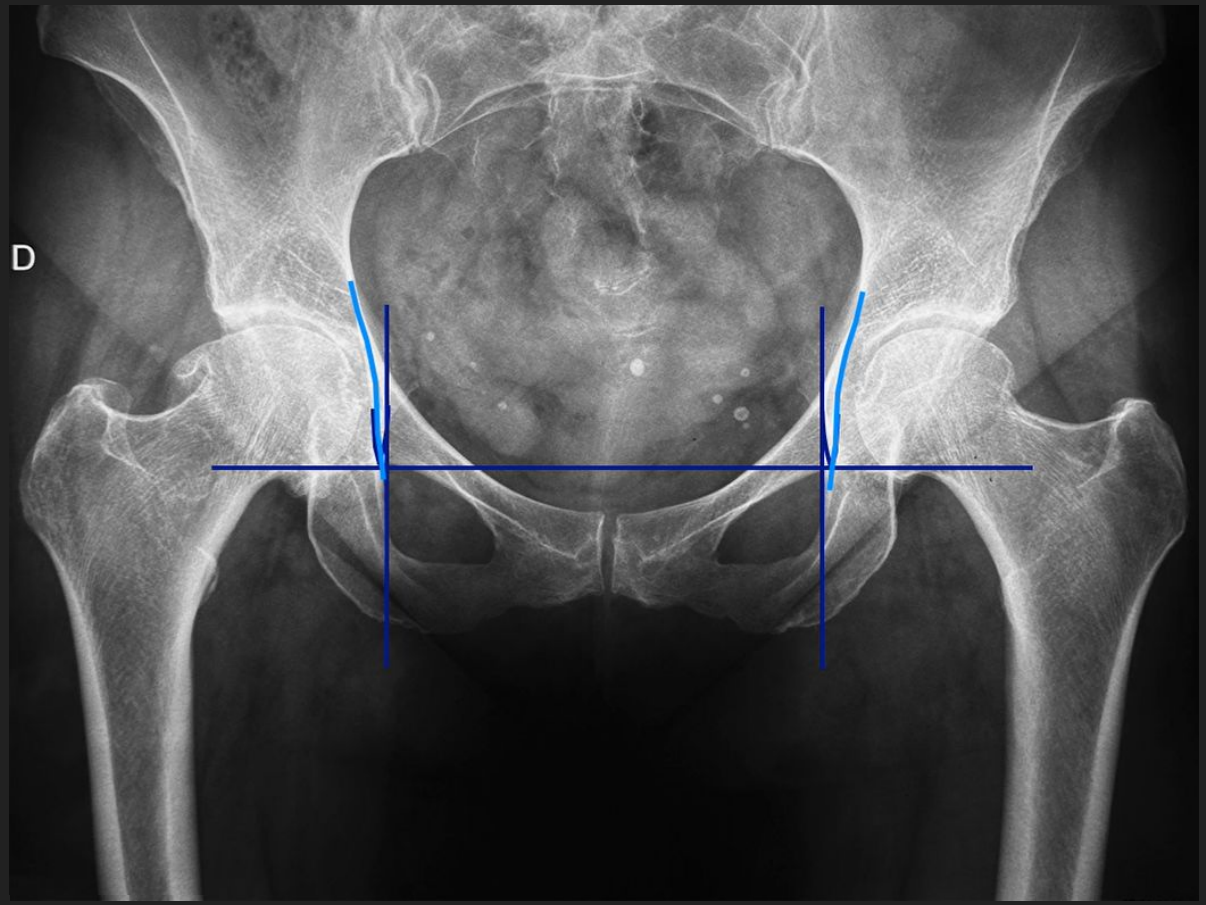

Planeamiento del componente acetabular

- Imagen en Lágrima
- Eje vertical y horizontal
- Línea IlioIsquiática de kohler
- Borde superoexterno acetabular

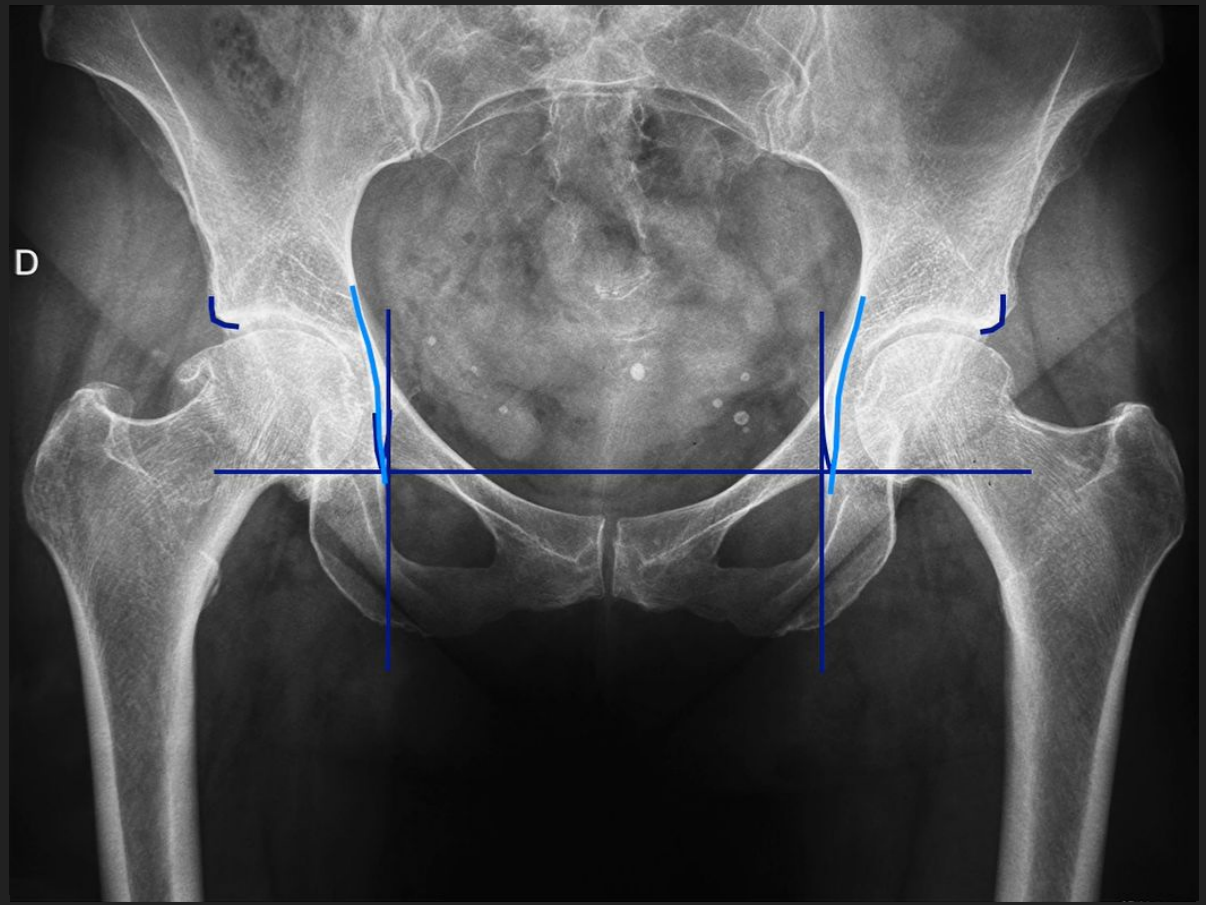

Planeamiento del componente acetabular

- Imagen en Lágrima
- Eje vertical y horizontal
- Línea IlioIsquiática de kohler
- Borde superoexterno acetabular
- Inclinación 40%

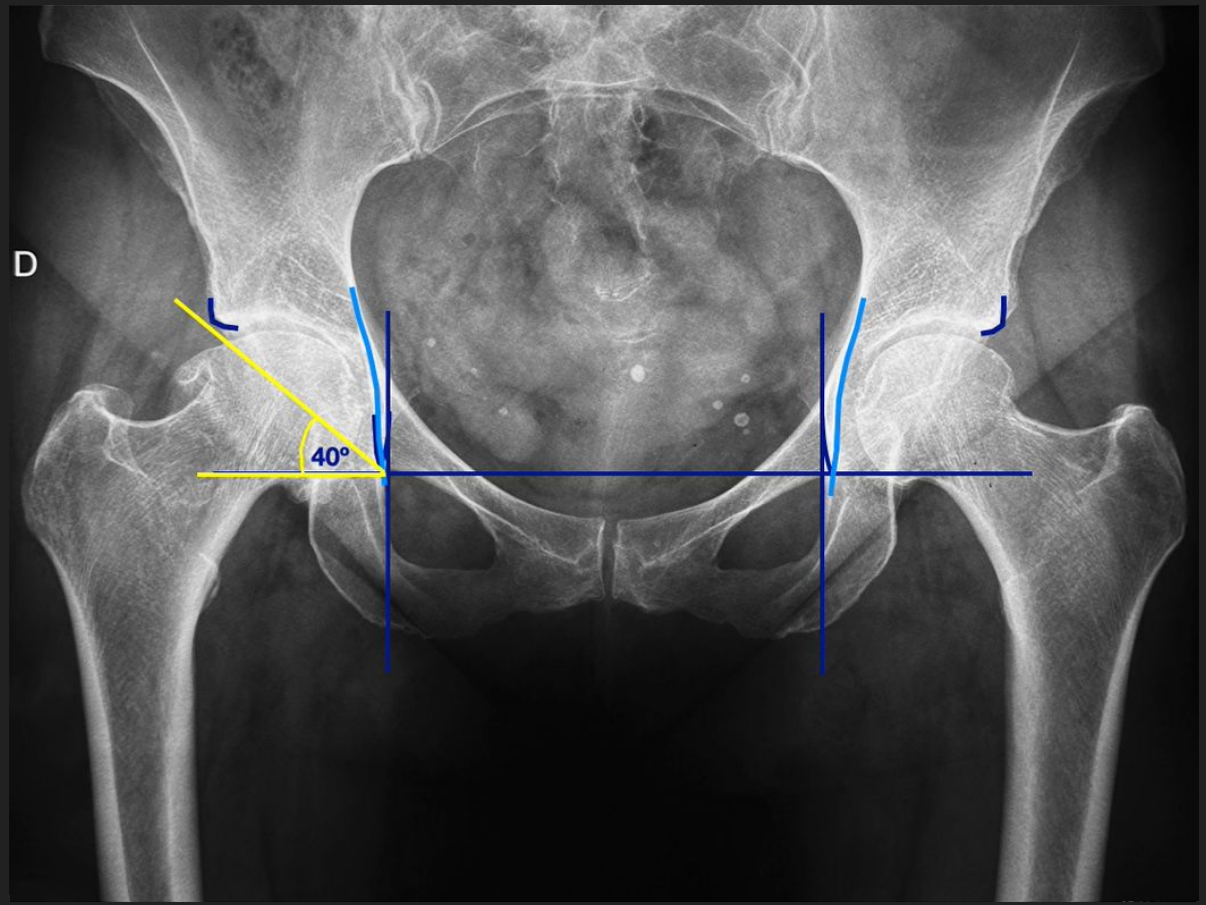

Planeamiento del componente acetabular

- Imagen en Lágrima
- Eje vertical y horizontal
- Línea IlioIsquiática de kohler
- Borde superoexterno acetabular
- Inclinación 40%
  - Borde inf, de la lágrima
  - Borde medial
  - Cobertura superoexterna

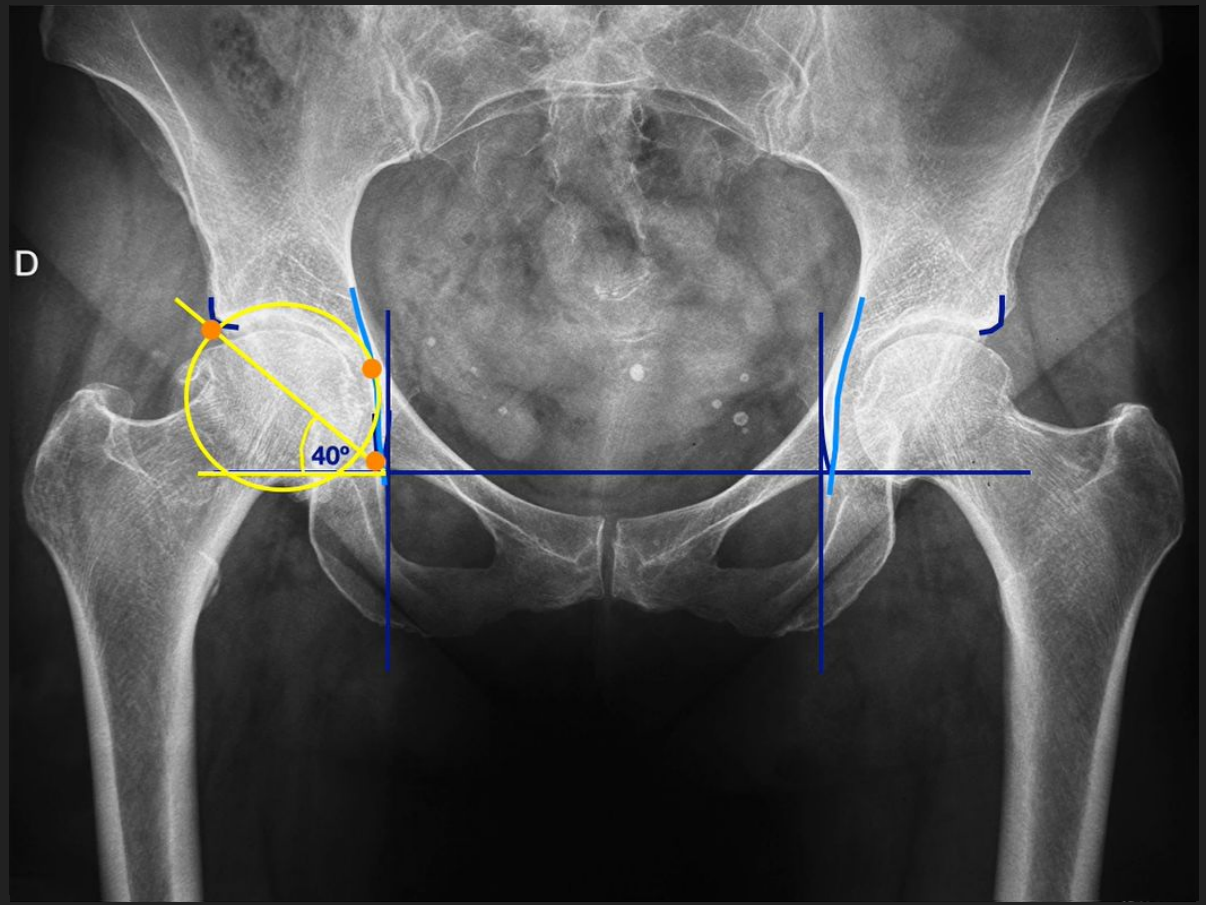

Planeamiento del componente acetabular

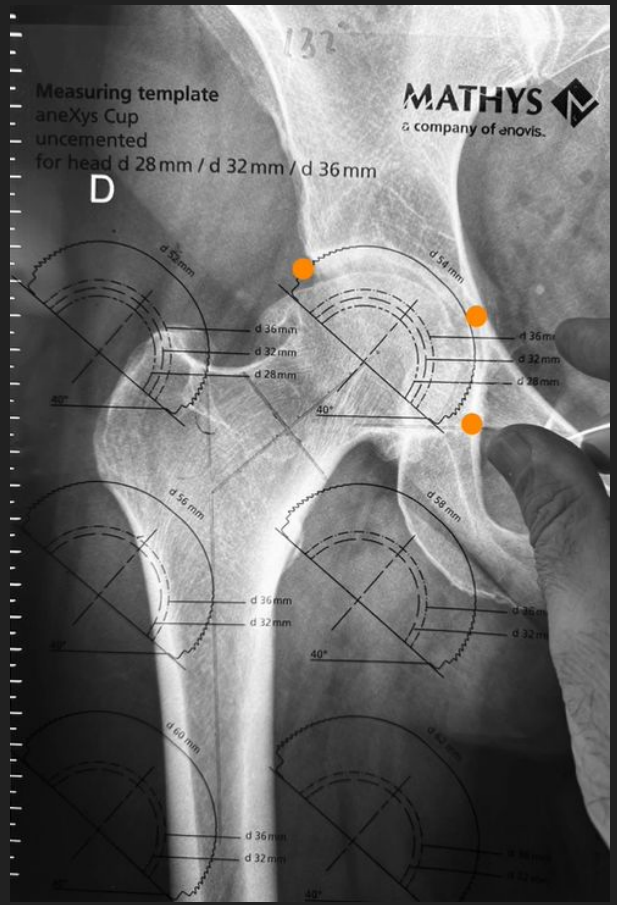

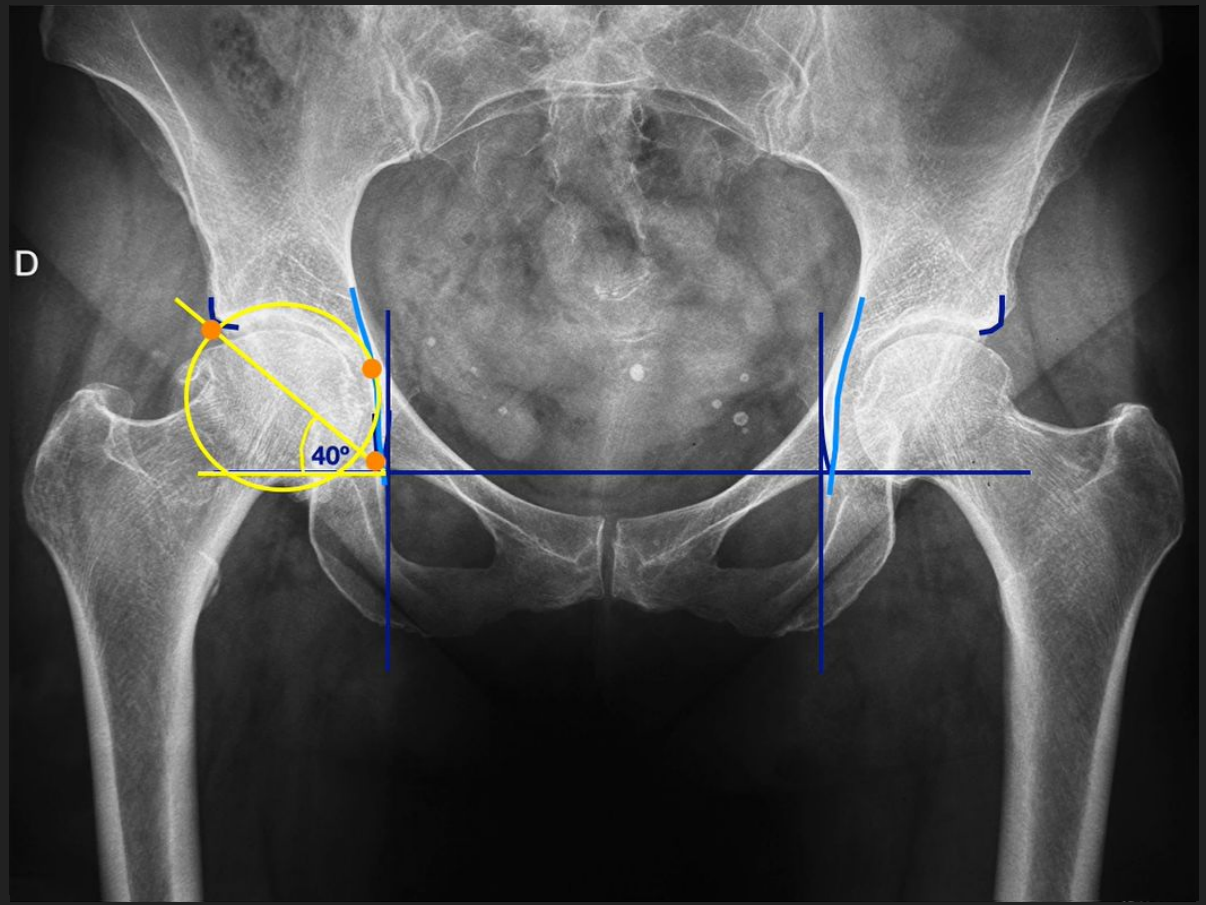

Centro de rotación de cabeza femoral

- Imagen en Lágrima
- Eje vertical y horizontal

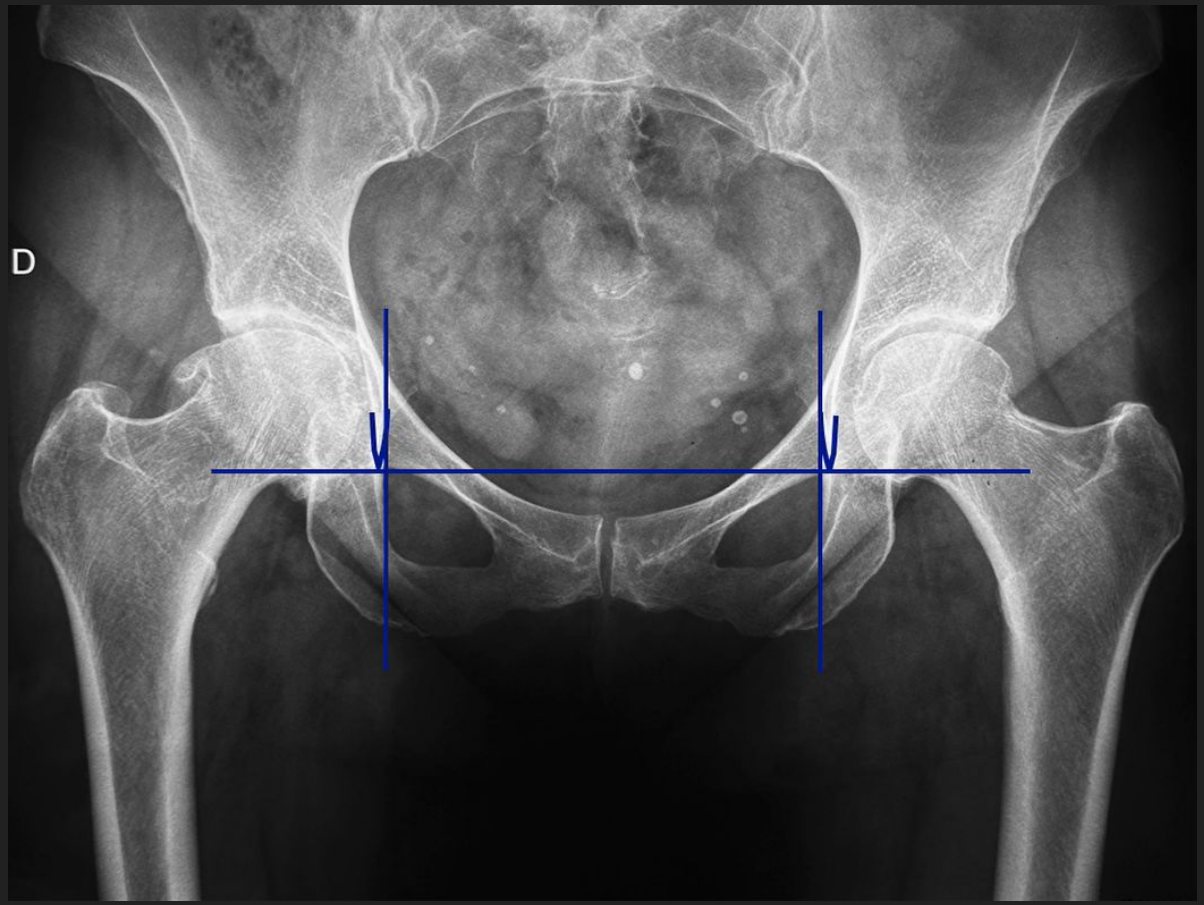

Centro de rotación de cabeza femoral

- Imagen en Lágrima
- Eje vertical y horizontal
- 2 Círculos

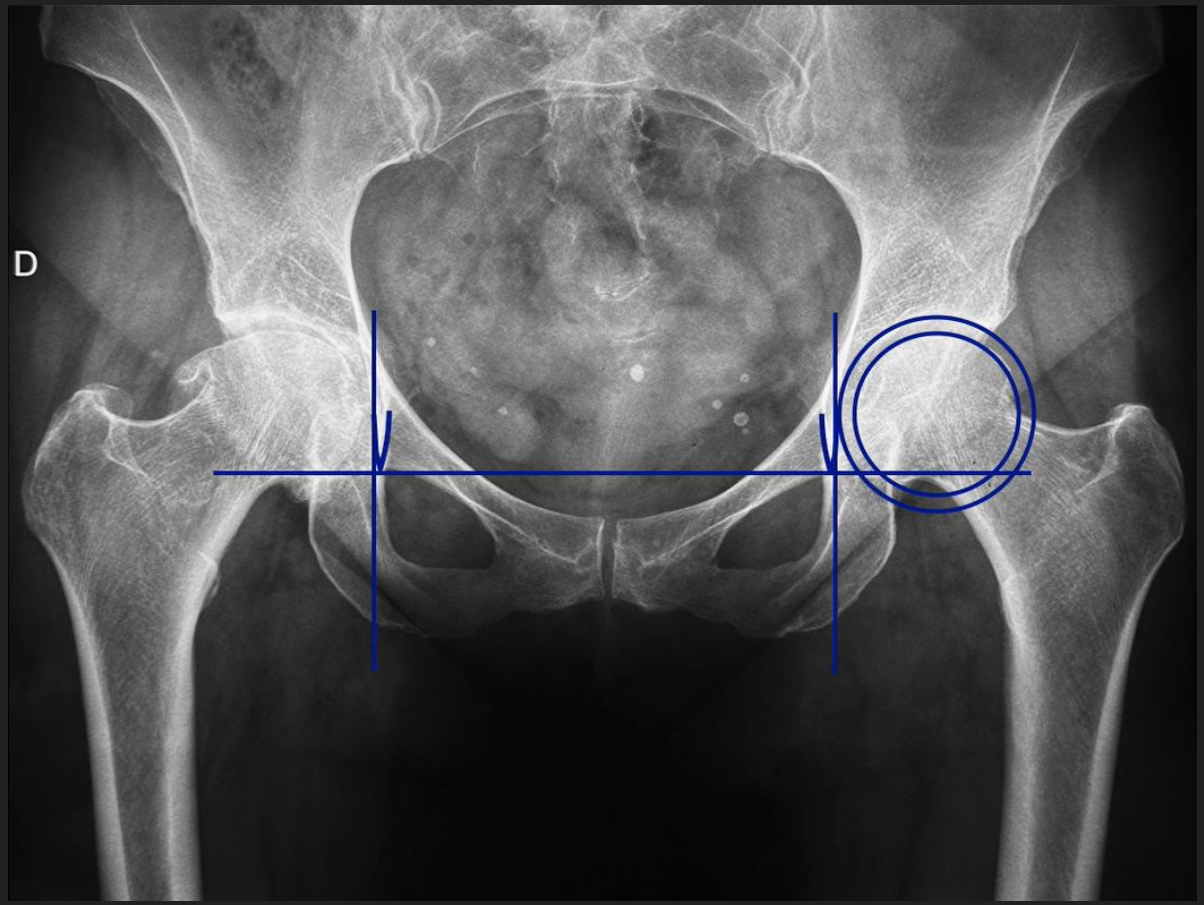

Centro de rotación de cabeza femoral

- Imagen en Lágrima
- Eje vertical y horizontal
- 2 Círculos

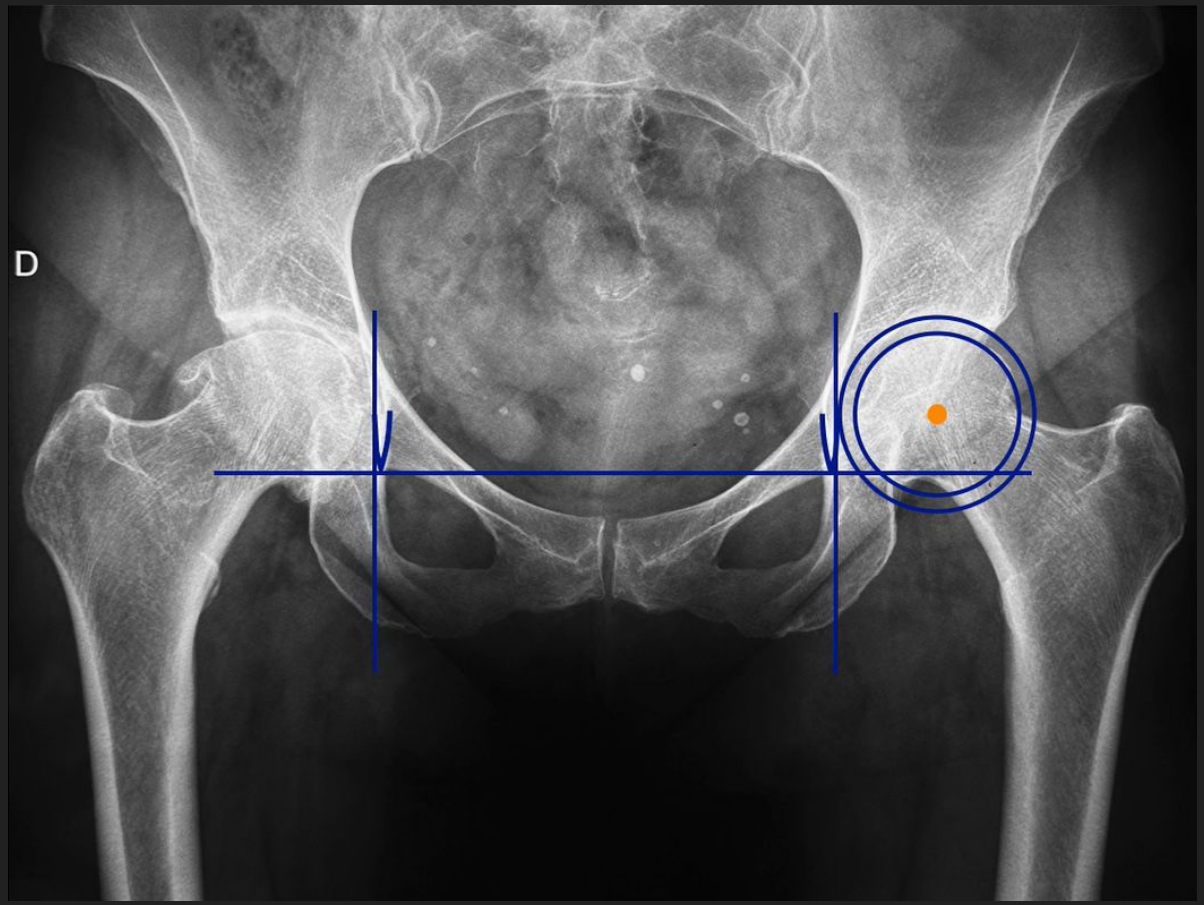

Centro de rotación de cabeza femoral

- Imagen en Lágrima
- Eje vertical y horizontal
- 2 Círculos
- Distancias a los ejes

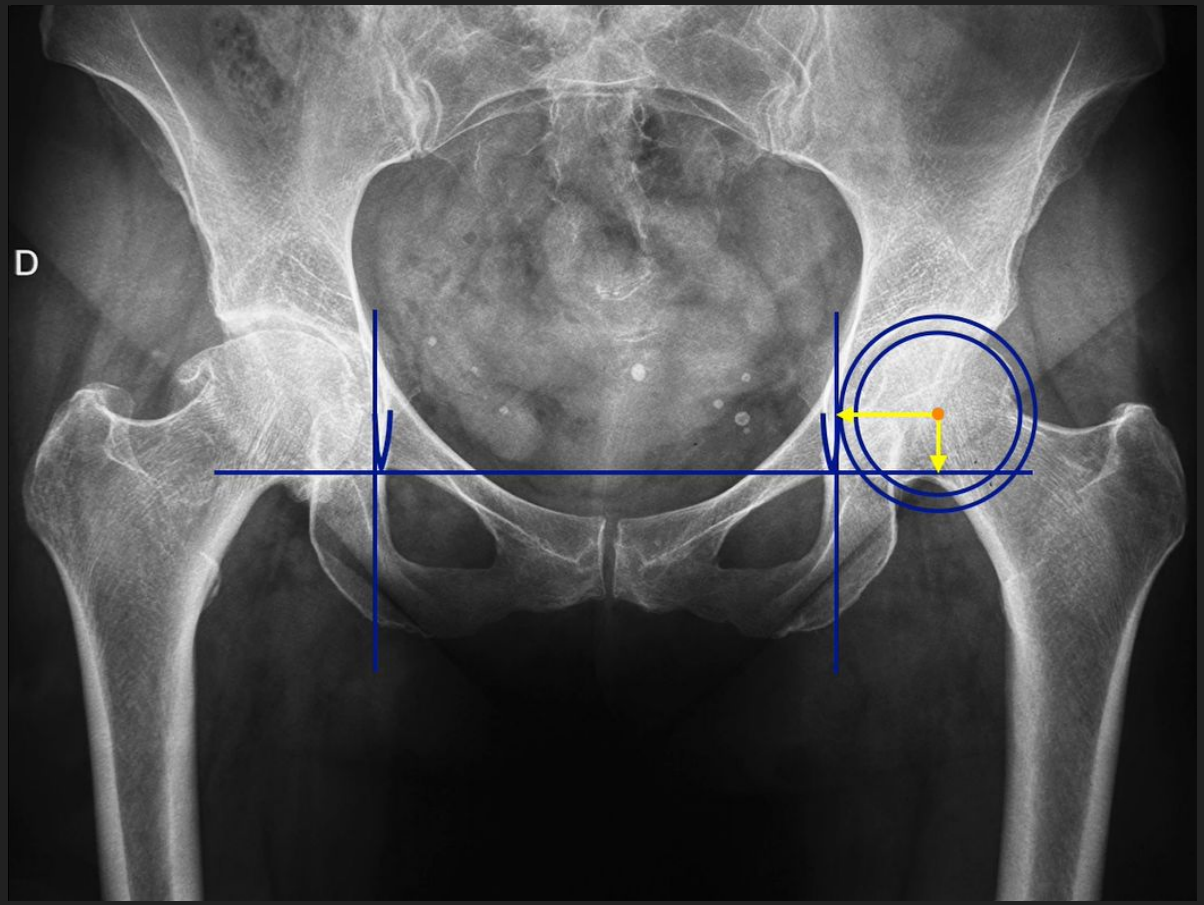

Centro de rotación de cabeza femoral

- Imagen en Lágrima
- Eje vertical y horizontal
- 2 Círculos
- Distancias a los ejes
- Se reproduce en la cadera a operara

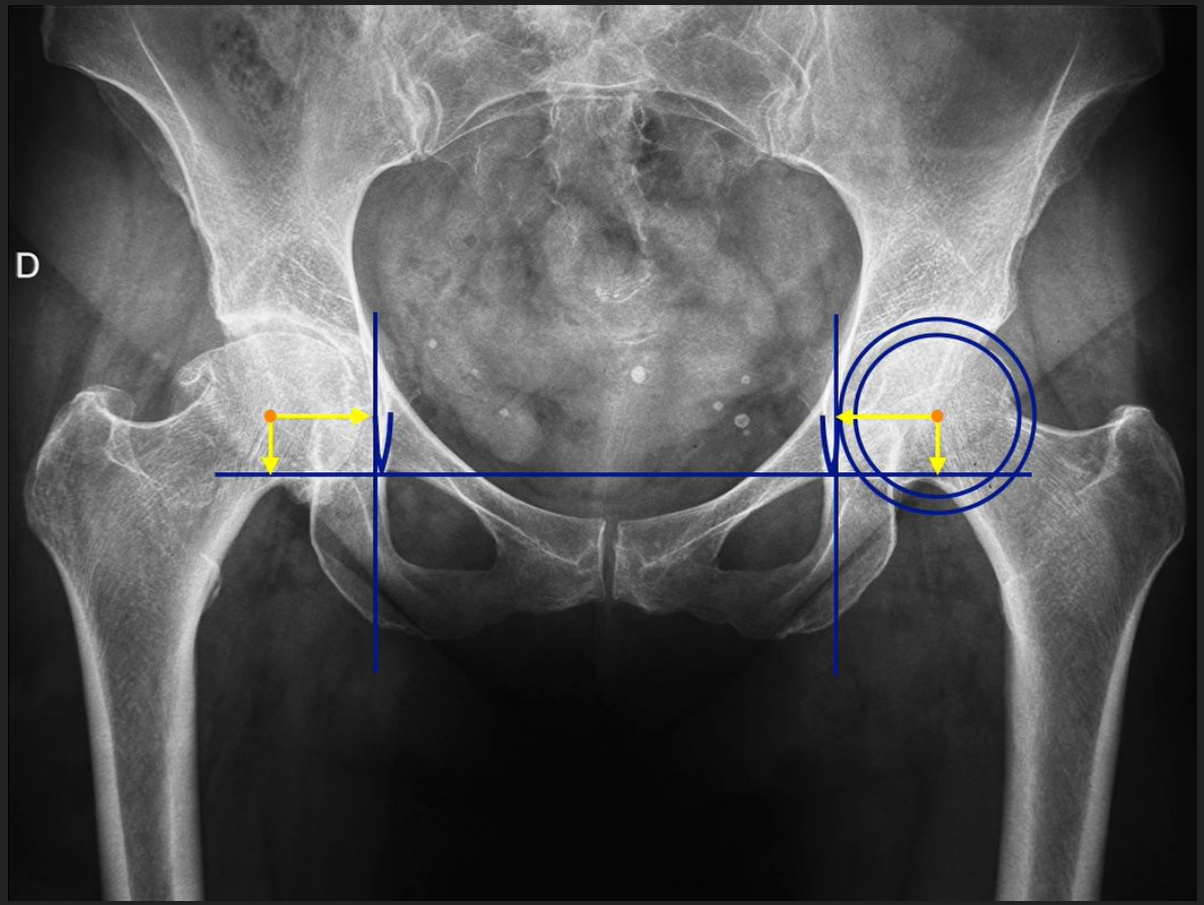

Restauración OFFSET fisiológico

Offset: Distancia entre el centro de rotación y el eje femoral

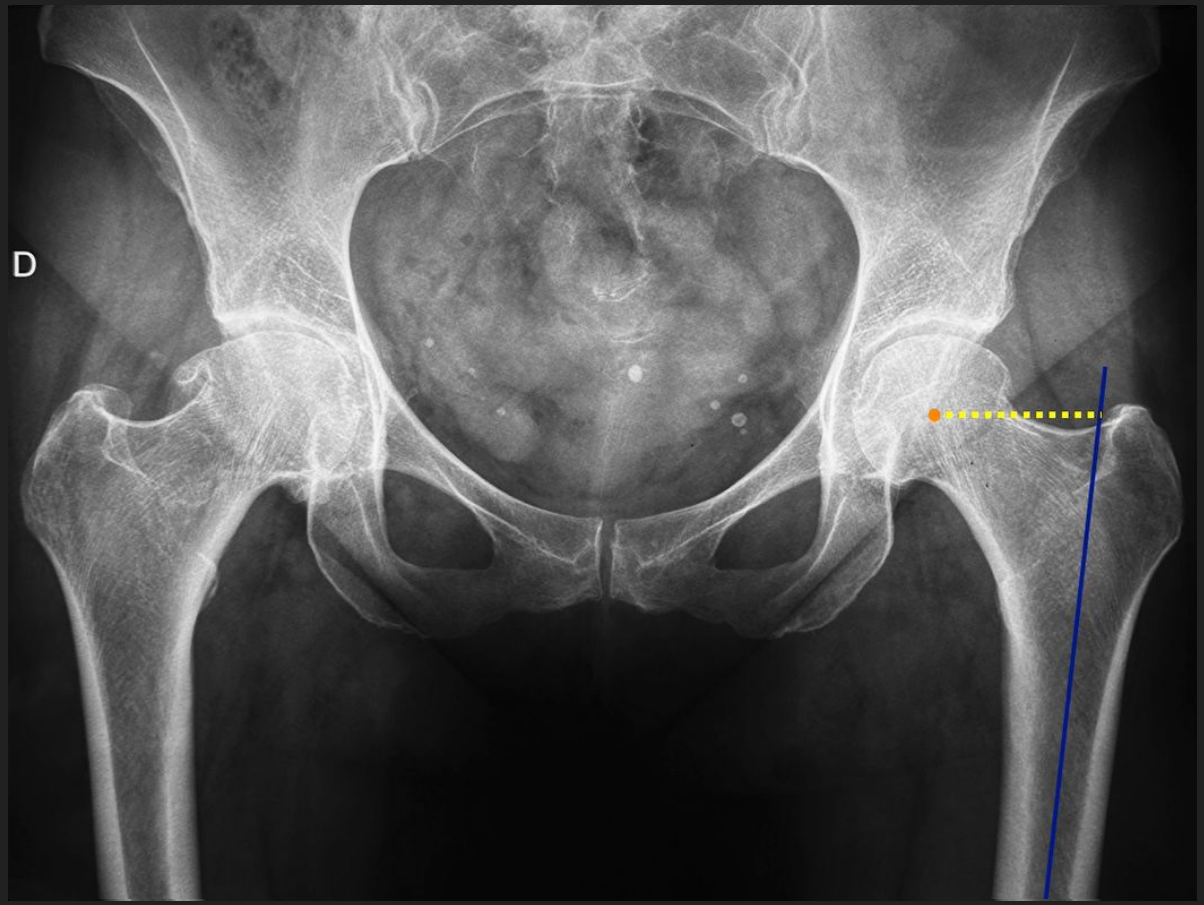

Restauración OFFSET fisiológico

Offset: Distancia entre el centro de rotación y el eje femoral

- Reproduce en cadera sana

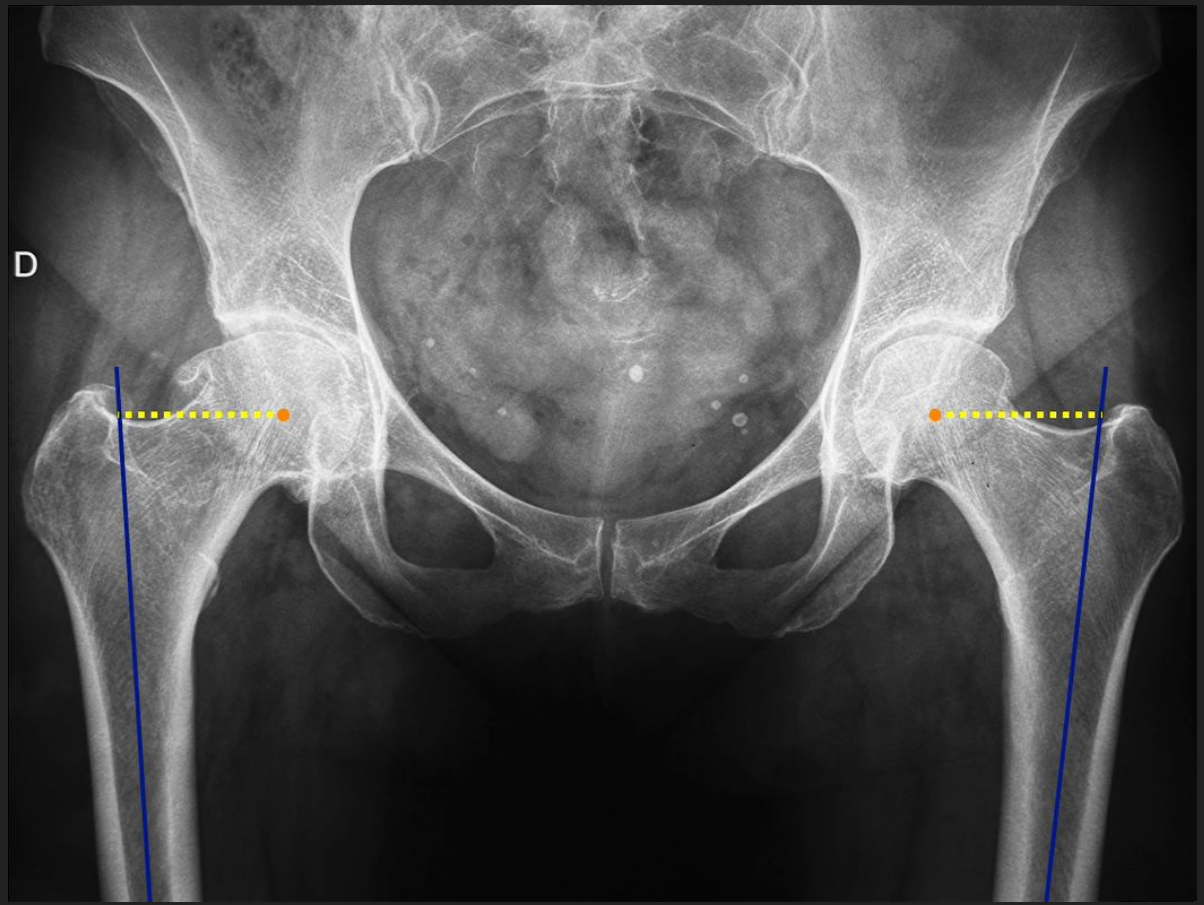

Restauración OFFSET fisiológico

Offset: Distancia entre el centro de rotación y el eje femoral

- Reproduce en cadera sana
- Angulo CD.
- Prótesis

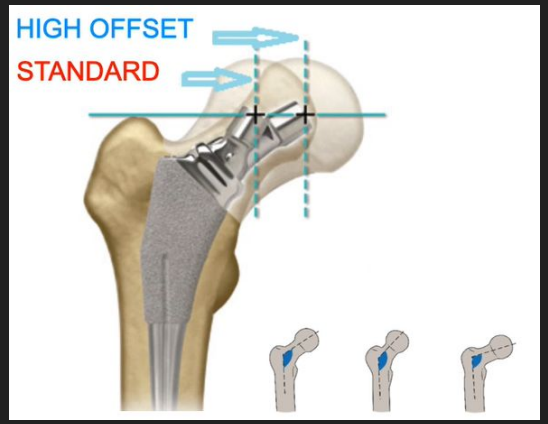

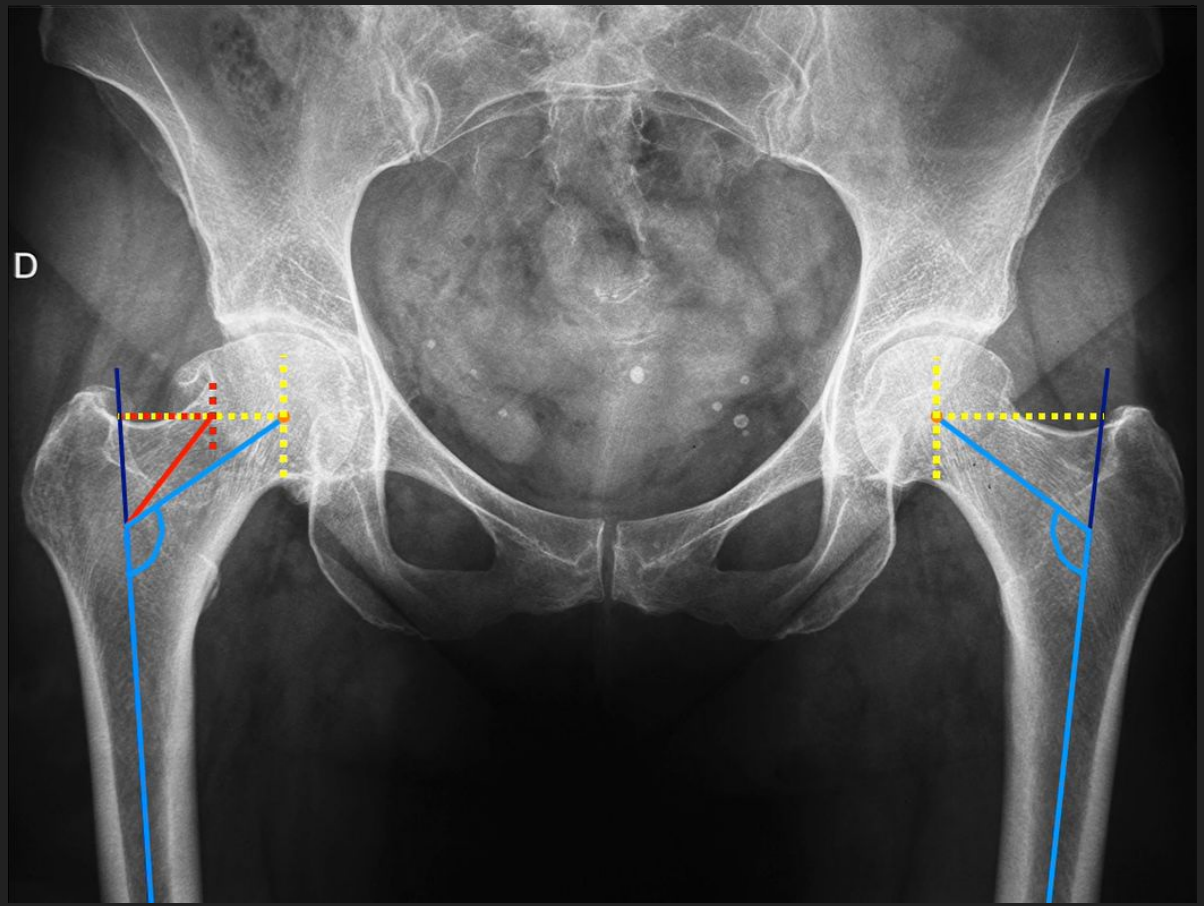

Restauración OFFSET fisiológico

Ventajas de la restauración del offset fisiológico

- Correcta tensión de partes blandas
- Estabilidad protésica
- Menor riesgo de luxación
- Biomecánica fisiológica de la cadera, marcha equilibrada.
- Menor sintomatología de molestias o dolores.

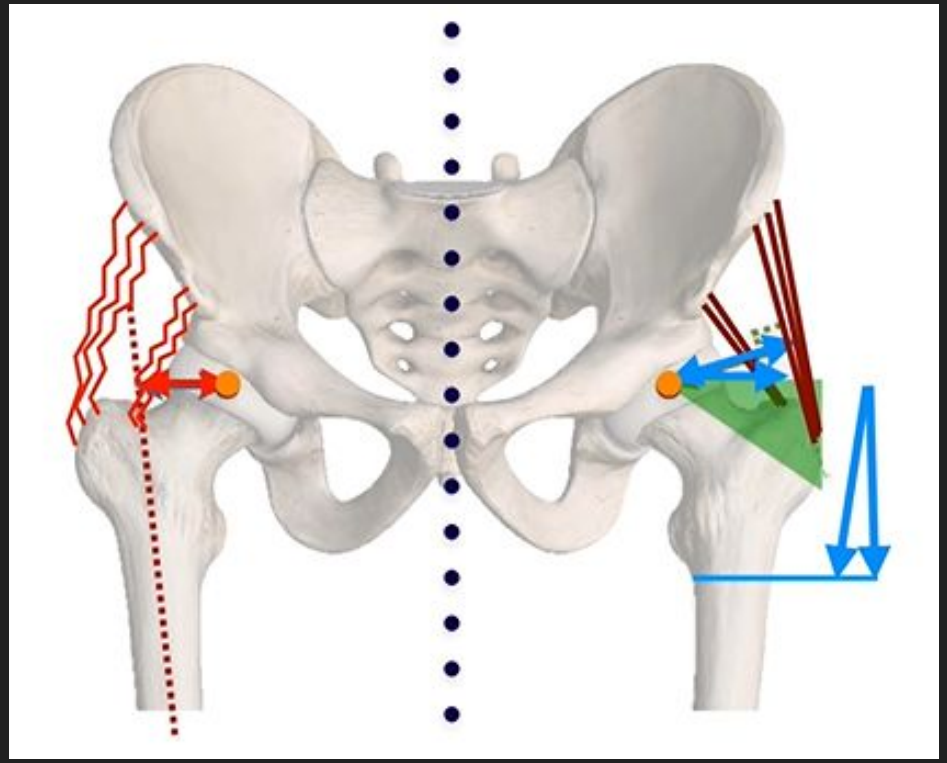

Evaluar longitud de los miembros

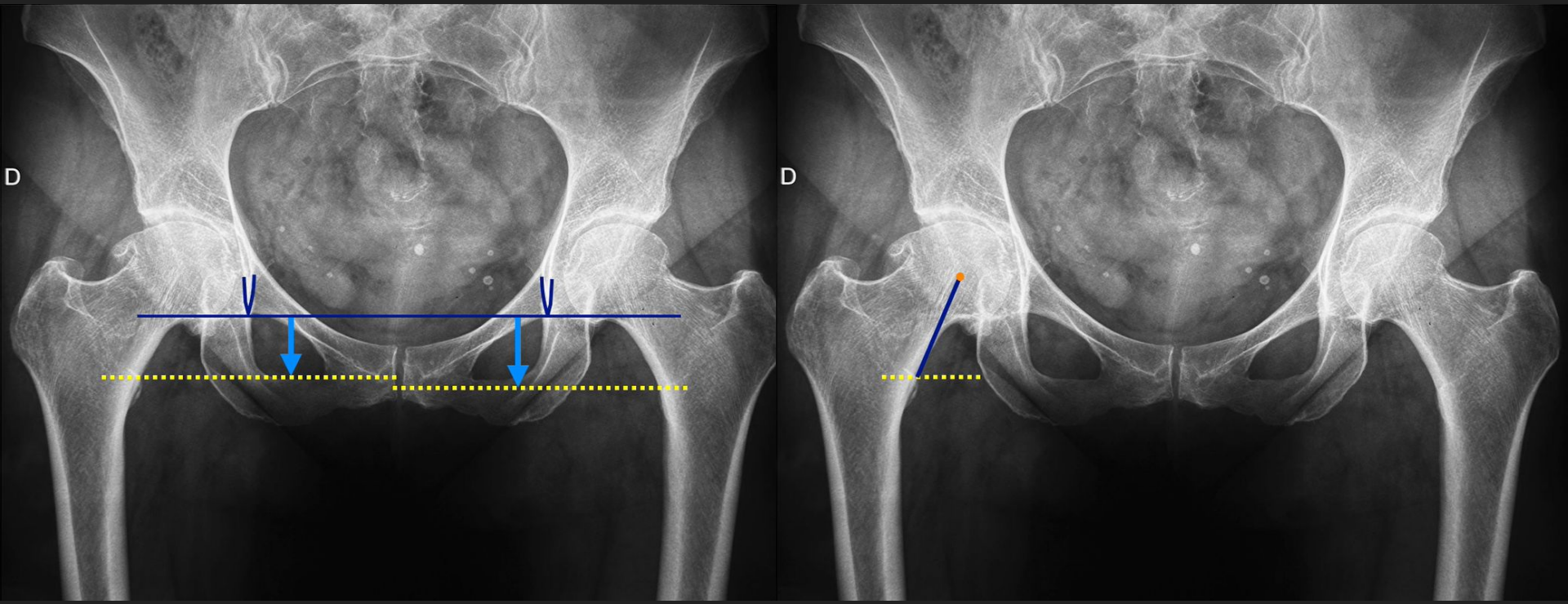

Evaluar longitud de los miembros

Planeamiento del componente femoral

- Offset y angulo CD determinado
- Establecida la diferencia de MMII

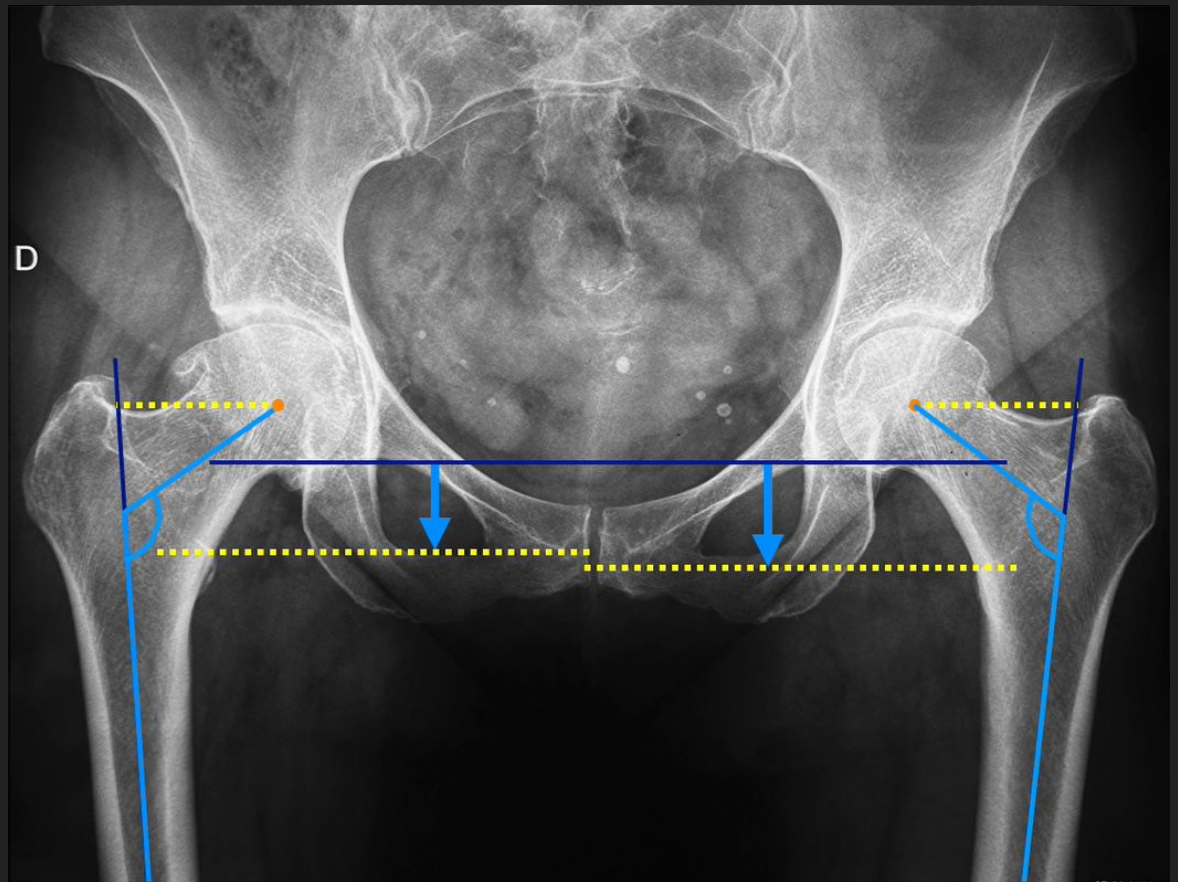

Planeamiento del componente femoral

- Offset y angulo CD determinado
- Establecida la diferencia de MMII

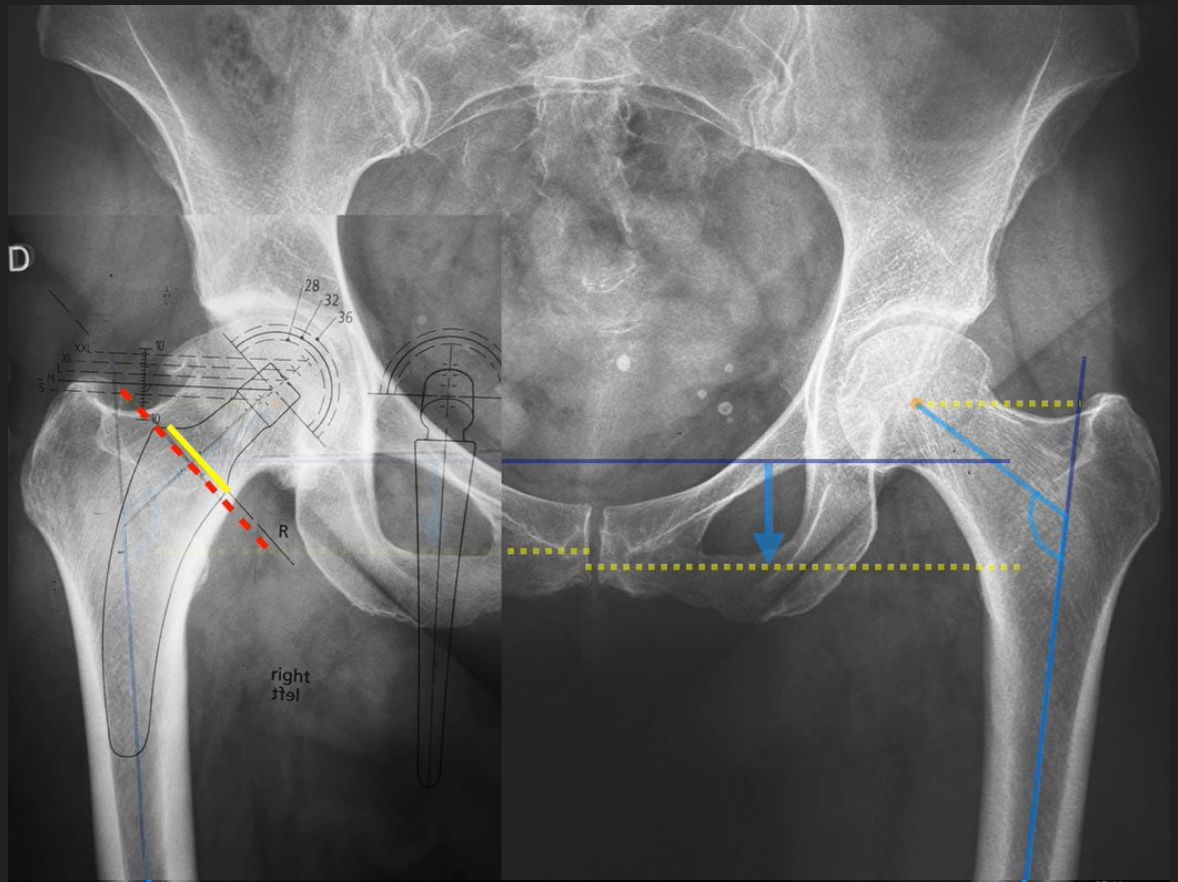

Errores frecuentes y consecuencias

- Mala restauración del offset: cojera, dismetría.

- Mal posicionamiento del cotilo: luxación, desgaste, impingement.

- Planificación deficiente: mayor tiempo quirúrgico, necesidad de componentes adicionales, mayores complicaciones.

Conclusión

La planificación preoperatoria en el reemplazo total de cadera no es un paso opcional, sino el **primer acto quirúrgico.**

Permite anticipar dificultades, restaurar la biomecánica normal y optimizar el resultado funcional.

Reducir complicaciones, mejora la precisión del implante y acorta el tiempo quirúrgico.

Además, exige una mirada interdisciplinaria: radiólogos, anestesiólogos, kinesiólogos e instrumentadores forman parte del éxito de la cirugía.

Bibliografía

1. Kwon, Y. M., Fehring, T. K., Lombardi, A. V., Barnes, C. L., Cabanela, M. E., Maloney, W. J., & Berry, D. J. (2013). Preoperative planning and templating for total hip arthroplasty. The Bone & Joint Journal, 95-B(11 Suppl A), 15–21. https://doi.org/10.1302/0301-620X.95B11.32733
2. Della Valle, C. J., Haidukewych, G. J., & Berry, D. J. (2011). Surgical planning and perioperative management in total hip arthroplasty. The Journal of Bone and Joint Surgery (American Volume), 93(19), 1769–1780. https://doi.org/10.2106/JBJS.J.01469
3. González Della Valle, A., & Salvati, E. A. (2003). Preoperative planning in total hip replacement. In Berry, D. J., & Lieberman, J. R. (Eds.), Surgery of the Hip (pp. 143–158). Saunders.
4. Malchau, H., Bragdon, C. R., & Muratoglu, O. K. (2012). The importance of preoperative templating in total hip arthroplasty. Clinical Orthopaedics and Related Research, 470(2), 340–346. https://doi.org/10.1007/s11999-011-2140-2
5. Tannast, M., Siebenrock, K. A., & Anderson, S. E. (2007). Femoroacetabular impingement: Radiographic diagnosis—What the radiologist should know. American Journal of Roentgenology, 188(6), 1540–1552. https://doi.org/10.2214/AJR.06.0921
6. Learmonth, I. D., Young, C., & Rorabeck, C. (2007). The operation of the century: Total hip replacement. The Lancet, 370(9597), 1508–1519. https://doi.org/10.1016/S0140-6736(07)60457-7
7. Garbini, F. (2024). Planificación en reemplazo total de cadera. Diplomatura en Artroplastia de Cadera, Universidad Católica Argentina.