EL NUEVO ALIADO DE LAS FARMACODERMIAS.
A PROPÓSITO DE DOS CASOS

CePSI EVA PERÓN

RESIDENCIA DE PEDIATRÍA

AUTORES

Ambrosioni F. **Zabaljauregui C.** **Gmail: fiore.ambrosioni14@gmail.com**

INTRODUCCIÓN

Farmacodermia es todo aquel efecto perjudicial o indeseado que afecta a la piel, a las mucosas y/o anexos, que aparece luego del uso de un fármaco a dosis de profilaxis, diagnóstico o tratamiento. Se clasifica en formas leves o no complicadas (90-95%): Exantemas inducidos por fármaco y Urticaria inducida por fármacos, y formas graves o complicadas (5%): Síndrome de Stevens-Johnson y Necrólisis Epidérmica Tóxica.

La ciclosporina es un inmunosupresor que inhibe la calcineurina dentro de los leucocitos, que habitualmente no se utilizaba de primera línea, en el tratamiento de farmacodermias.

OBJETIVO

Presentar dos casos clínicos de Farmacodermias graves en pediatría, donde el uso precoz de la Ciclosporina mejoró su evolución clínica.

DESCRIPCIÓN

CASO 1:

Paciente de 13 años, previamente sano, presenta cuadro de 7 días de evolución, iniciado con odinofagia y tos, tratado ambulatoriamente con amoxicilina (500 mg c/ 8 hs). A las 48 hs evoluciona con fiebre y disfagia, y se interna por 72hs. Luego agrega compromiso de piel y mucosas, se indica clindamicina+gentamicina+aciclovir, y se deriva a nuestro nosocomio con sospecha de Shock séptico.

Ingresa por guardia en REG, palidez cutánea generalizada con inyección conjuntival lesiones en diana en rostro y MMSS, y erosiones dolorosas en labios, cubiertas con costras necro hemorrágicas que se extienden a faringe dificultando su deglución. Laboratorio con: **Hto 32%, Hb 10.6 gr/dl**, **VSG 40 mm, PCR 48 mg/dl**.

Se realiza diagnóstico de Sd. Steven Johnson, pasa a UTI donde inicia tratamiento con metilprednisona.

Al tercer día debido a la falta de mejoría clínica del paciente, se decide iniciar tratamiento con Ciclosporina (3 mg/kg/dia), 24 hs posterior a su inicio, evolucionó favorablemente y se decide su pase a sala común, donde permaneció por 4 dias y luego se planeó alta hospitalaria con lesiones oculares y bucales resueltas.

Gráfico Nº1: Lesiones al ingreso caso 1.

Gráfico Nº2: Lesiones posterior a la Ciclosporina.

CASO 2:

Paciente de 7 años, con antecedente de reacción exantemática a la dipirona en 2024, y antecedente familiar. Presenta, cuadro de 4 días de evolución, iniciado con fiebre y tos, tratado ambulatoriamente con Dipirona (10 ml c/ 8 hs). A las 48 hs comienza con “manchas moradas” dolorosas en torso. Evoluciona con mayor compromiso en piel, por lo consulta en nuestro nosocomio.

Ingresa por guardia en BEG, con lesiones tipo máculas eritemato purpúricas en párpados, tronco y dorso , que evolucionan a placas amarronadas, con posterior desprendimiento de piel en colgajos, dejando grandes zonas de erosiones, en región perianal y perivulvar. También erosiones peribucales y mucosa conservada. Laboratorio con Hto 30%, Hb 10 gr/dl, resto sin particularidades.

Se realiza diagnóstico de Sd. de superposición SSJ/NET, e inicia tratamiento con Ciclosporina (3 mg/kg/día) en Sala.

Evoluciona favorablemente en 72hs. Se da el alta con medicación por vo por 10 días con buena evolución clínica.

Gráfico Nº3: Lesiones al ingreso caso 2.

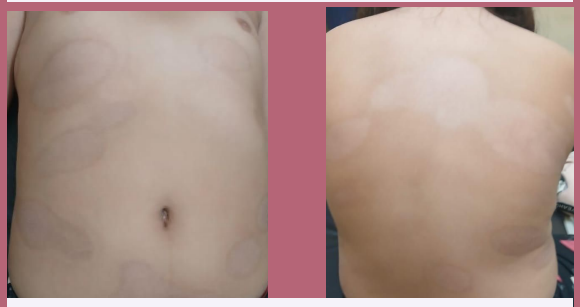

Gráfico Nº4: Lesiones posterior a la Ciclosporina.

CONCLUSIÓN

Es imperativo la sospecha de farmacodermias graves ante cuadro de exantema, fiebre y mal estado general, ya que su detección precoz y el manejo temprano disminuye la morbimortalidad de los pacientes.

Aun en la población pediátrica los datos sobre la ciclosporina son limitados, pero prometedores. Hasta la fecha se ha publicado pocos casos pediátricos en la literatura mundial (aprox 5-6) , todos ellos mostraron evolución favorable con supervivencia y recuperación sin complicaciones, coincidentemente con los casos presentados, debido a que son Patologías de alta mortalidad.